

# Hevosen hammashoito on **tärkeä** osa perusterveydenhuoltoa

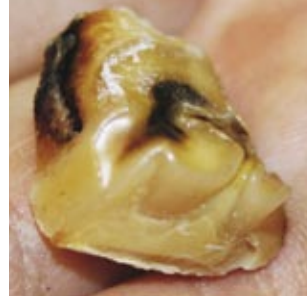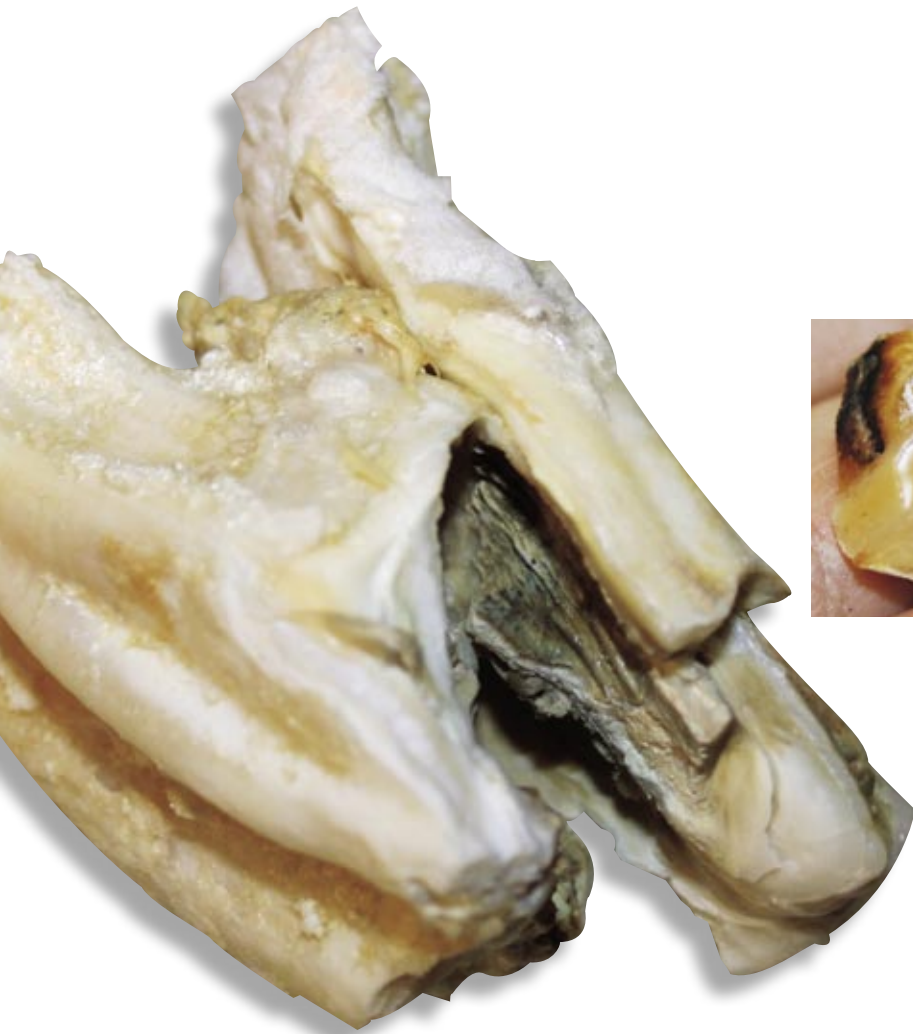


Hevosen hammashuolto on muutakin kuin raspausta. Eläinlääkäri Jukka Holopainen kehottaa seuraamaan oireita ja hevosen purukalustoa muutenkin kuin kaksi kertaa vuodessa eläinlääkäriin käynnillä.

**Y**leiskunnon heikkeneminen sekä muutos suorituskyvyssä ja luonteessa saattavat olla merkkejä suussa olevista ongelmista.

- Ruuan huonosta käytöstä kielivät lahtuminen, huono karvapeite tai lannassa näkyvä pureskelematon ruoka. Hevonen on yhteistyöhaluton ja voi tuntua ihan selkeästi huonommalta ratsastaa, tai sen luonteessa saattaa esiintyä selviä muutoksia. Joillakin yksilöillä voi esiintyä niin sanottua kuolainontumistakin. Tämä liittyy jännittämiseen, koska hevonen aristaa kuolainta ja tuntuu sen vuoksi toispuoleiselta ja huonolta käteen. Hevosen hampaat onkin syytä tarkistaa vähintään kaksi kertaa vuodessa, ja jos purenta on epäsäännöllinen, niin tätäkin useammin, eläinlääkäri Jukka Holopainen Hevosklinikka Equivetista Vermosta kehottaa.

*Holopaisen arsenaalin rinnalla oma hammaslääkäri tuntuu aika vaarattomalta.*



*Nellin ylipitkäksi kasvanut hampaan kärki, joka oli pituudeltaan puolitoista senttiä.*

*Reikiintynyt hammas oli haljennut ja se jouduttiin poistamaan.*

## Hampaista johtuva kipu voi jäädä hevosen muistiin

### Hammaspiikit aiheuttavat kipua

Nykyrehuilla hevosen leuka työskentelee suppeammin kuin esimerkiksi villihevosella, jolla leuan liike on laajempi ja näin sen hampaatkin kuluvat tasaisemmin. Täysikasvuisen hevosen hampaat työntyvät leukaluusta ulos noin 2,5-3 millillä vuodessa, ja hampaat kuluvat lähes saman vastapurijaa vasten. Hampaat kuluvat kuitenkin harvoin yhtä paljon joka kohdasta, joten niihin muodostuu väkisinkin teräviä reunoja eli hammaspiikkejä.

- Hevoselle muodostuu teräviä reunoja yleisesti ylähampaisiin posken ja alahampaisiin kielen puolelle, ja niiden tuottamat haavat

ovat kivuliaita sekä aiheuttavat infektoita. Pintahaavat paranevat yleensä nopeasti, mutta jos suussa on terävyyttä, siitä seuraa helposti kroonisia haavaumia, Jukka varoittelee.

Hammashoidossa korostuu hevosen etu ja asenne. Pitkäaikainen hampaista johtuva kipu voi jäädä hevosen muistiin ja aiheuttaa vakavia ongelmia ja traumoja. Nuorilla hevosilla hammashoidon tärkeys korostuu entisestään ja esimerkiksi maitohampaiden yhtäaikaista irtoamista on kontrolloitava, muuten hevoselle "luodaan" huono parenta.

- Varsoilla on usein teräviä harjanteita, ja ensimmäinen hammashuolto olisi tehtävä jo ennen kuin koulutus alkaa. Kuvittele, jos hevosella on suu rikki ja se opetetaan kuulaimille, jotka satuttavat sitä. Se on aika huono lähtökohta alkaa rakentaa hyvää yhteistyötä, Holopainen huomauttaa.

### Hammaskiveä, kariesta ja parentavikoja

Hammaskivi ei ole yksin meidän ihmisten riesa.

- Totta, joillekin hevosille tulee hammaskiveä, mutta se keskittyy lähinnä alatorahampaisiin. Hammaskivi on osittain aineenvaihdunnan,

## Saatavana asiantuntevista hevovaruste-liikkeistä

Jumping Bridle, Mexican  
1033



Professional Bridle  
1034

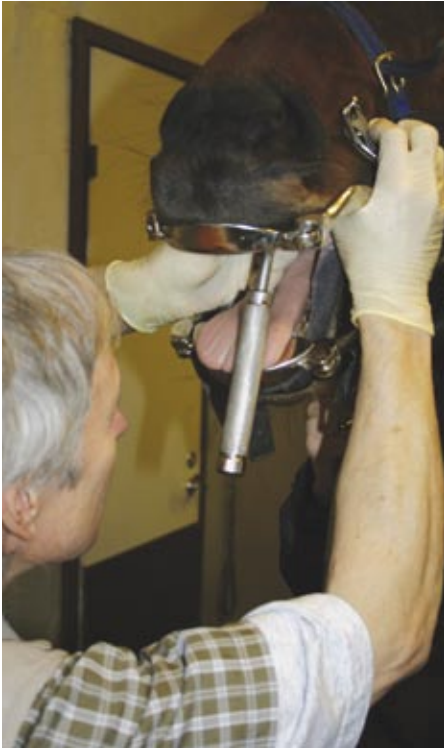

Anatomical Girth  
0303-H

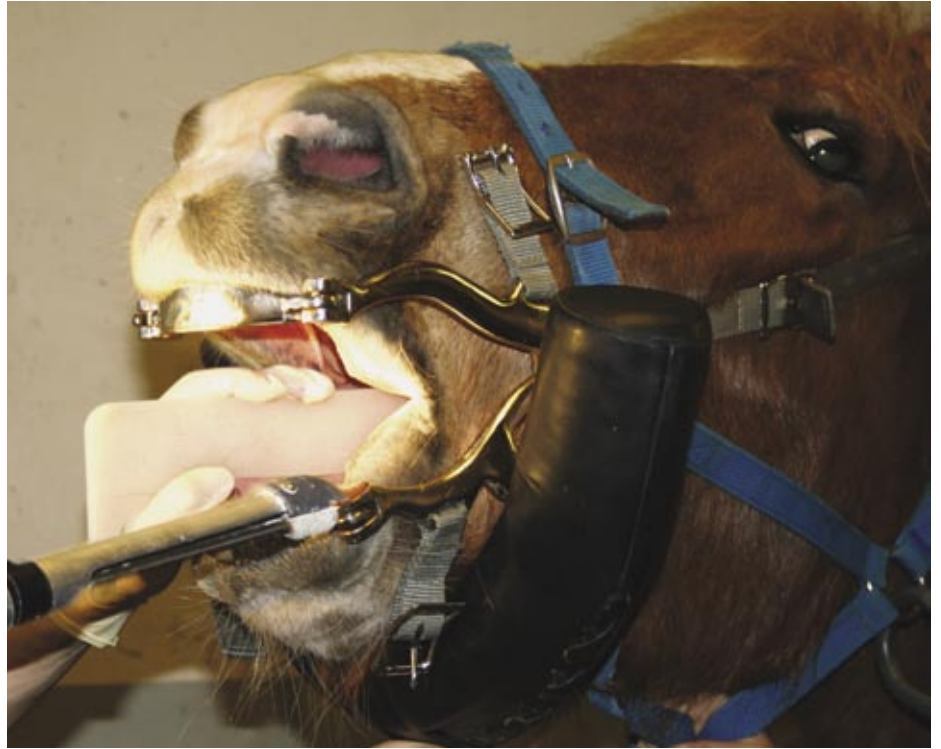

Anti Bite Martingale  
0802





**Hammas irtoaa ikenen ja hampaan väliin laitettavan elevaattorin avulla.**



**Kielisuojusta käytetään, jos hammasta hiotaan koneellisesti.**

osittain mikrobin aikaansaamaa. Se on helppo poistaa mekaanisesti. Ensimmäisellä kerralla näytän täällä klinikalla kuinka se poistetaan. Sitten neuvon omistajia, kuinka he voivat itse tehdä saman jutun vaikka kahvilusikalla.

Kaikki hoitotoimenpiteet pyritään tekemään mahdollisimman lempeästi ja atraumaattisesti. Tämä on myös turvallisuustekijä sekä hevoselle, eläinlääkärille että avustajille.

- Yleensä rauhoitan ainakin nuoret hevoset, sillä suun avaaminen voi tuntua epämiellyttävältä, jos siellä on irtoavia ja herkkiä hampaita.

Hampaiden hoitoon sisältyy muutakin kuin raspausta, ja jokainen päivä klinikalla on hyvin vaihteleva. Jo aamupäivän aikana vastaanotolle saapuu kovin erilaisia tapauksia. 16-vuotias suomenhevon Tutunelli on tavoistaan poiketen alkanut ryntäillä silmittömästi kuulointa paeten. Lähempi kurkistus sen suuhun kertoo Tutunellin vastapurijan kasvaneen ylipitkäksi ja painavan ilkeästi hevosen suussa.

Heidi Kohtalan lämminverisen yhteistyöhalu on puolestaan yllättäen kadonnut. Hevoselta löytyy pieni sudenhammas, joka hankaa ilkeästi kuulointa aivan kuin hiekanjyvä kengässä.

- Sudenhammas on jääne ensimmäisestä poskihampaasta. Se on ylimääräinen hammas hevosen suussa ja voi olla todella kivulias, etenkin jos kuuloin sattuu osumaan siihen. Siinä voi olla jopa kolmen sentin juuret. Tällä yksilöllä sudenhammas oli poikkeuksellisesti alhaalla, ja sen juuret olivat todella pienet. Silti se

näytti vaivaavan hevosta todella pahasti, Jukka pohtii.

Hevosen purentavikoja oikaistaan koneellisesti, ja korkeuseroista johtuvia ongelmia voidaan helposti korjata hiomalla. Kaikkea ei kuitenkaan edes eläinlääkäri pysty korjaamaan.

- Jos hampaissa on poikittaissuuntaisia ongelmia, kuten sivuttaissuuntaisia kallistuksia tai rotaatioita, silloin ei ole paljoa tehtävissä. Tuolloin pyritään hakemaan sellainen toiminnallinen ratkaisu, jonka kanssa hevonen pärjää. Vaikka suusta löytyisi liikaa hampaita, vältetään ylimääräisen hampaan poistoa viimeiseen saakka, jotta isoja välejä ei pääsisi syntymään. Liian harvoihin hampaisiin nimittäin pakkautuu rehua, mikä puolestaan aiheuttaa ientaskutulehduksia. Infektio saadaan kuriin sopivalta lääkityksellä ja muotoilemalla hiomalaitteella leventäen hammasväli sopivaksi, jolloin rehun pakkaantuminen estetään, Jukka selittää.

Joillakin hevosilla esiintyy kariestakin.

- Karies liittyy hammasmateriaalin heikkouteen ja on ainakin osittain periytyvää. Jos erityisesti sokeripohjaisia rehuja tarttuu heikkoon hammasmateriaaliin, se aiheuttaa epäedullista bakteeritoimintaa, ja lopputuloksena on karies. Kun hammas elongoituu 2-3 milliiä vuodessa luusta ulos, reikä kuluu itsestään pois, jos karies etenee hitaasti. Mutta jos karies etenee nopeammin myös leveyssuunnassa, syntyy ongelma, sillä silloin voi hammasjuuri tullehtua tai hammas haljeta, jolloin se joudutaan

poistamaan. Tästä puolestaan on seurauksena vierekkäisten hampaiden kallistuminen aukkoa kohti, jolloin näiden taakse voi pakkautua taas rehua, mikä puolestaan aiheuttaa ongelmia. Hampaan halkeamisen ja juuritulehduksen estäminen voidaan tehdä paikkaamalla.

Vanhoilla hevosilla hampaat yksinkertaisesti kasvavat jossain vaiheessa tiensä päähän. Kun hammas sitten irtoaa, sen vastapurija pääsee kasvamaan ylipitkäksi. Yleensä ensimmäinen alaposkihhammas putoaa noin 20 ikävuoden tienoilla.

- Normaalisti hammas kasvaa 2-3 milliiä vuodessa. Jos vastapurija on poissa, ylipitkä hammas on tasattava säännöllisesti, muuten on luvassa isoja ongelmia.

Ennen vanhalla, lähes hampaattomalla hevosella oli aika huono ennuste. Tänä päivänä rehut ovat todella hyviä, ja vanhempien hevonen saa täyspainoista ravintoa.

-Voidaan sanoa, että kilpaporit, jotka ennen menivät äidiltä tyttärelle, menevät nyt isoäidiltä lapsenlapselle. Minunkin vanhin asiakkaani on 38-vuotias poni, joka edelleen on virkeä ja elinvoimainen.

Holopaisen mukaan kannattaa kiinnittää ajoissa huomiota hevosessa tapahtuviin muutoksiin, jolloin päästään vielä vähällä, jos ongelmat ovat hampaissa. Jos hammashoito menee sairaudenhoidon puolelle, puhutaan huomattavasti työlämmästä ja kalliimmasta projektistä. ♦